

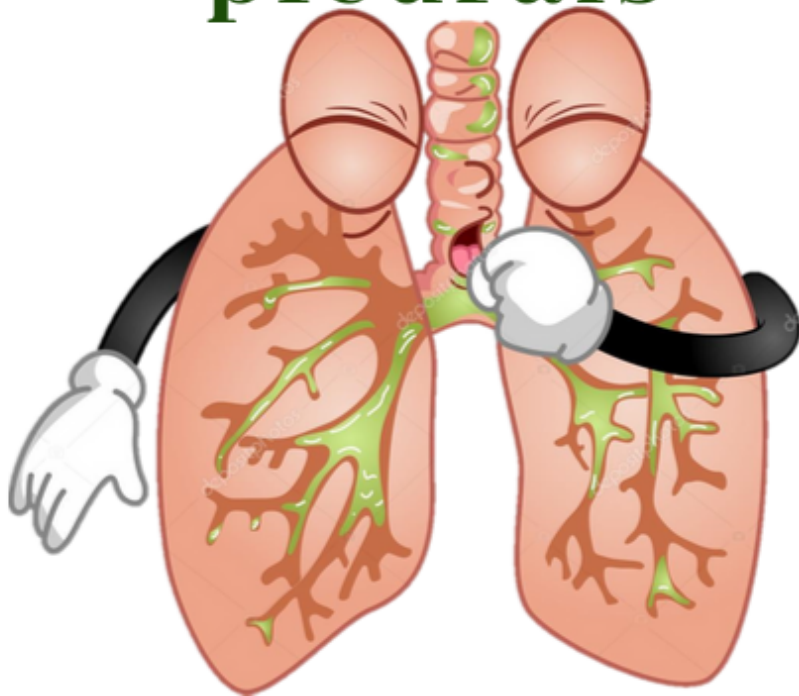
Semiologia Médica

Universidade Federal Fluminense - UFF

FlashCards



Síndromes broncopulmonares e pleurais





Semiologia Médica

Universidade Federal Fluminense - UFF
FlashCards

Síndrome brônquica

- **Inspeção:** tórax em inspiração profunda, tiragem intercostal
- **Palpação:** FTV normal ou diminuído
- **Percussão:** normal (crise de asma pode gerar hipersonoridade)
- **Auscultação:** diminuição do MV, sibilos em expiração. Pode haver roncos e estertores grossos. Na crise de asma grave podemos ter sibilos ins e expiratórios, ou até silêncio respiratório



Consolidação

- **Inspeção:** taquipneia
- **Palpação:** expansibilidade diminuída e FTV aumentado
- **Percussão:** macicez
- **Auscultação:** respiração brônquica substituindo murmúrio vesicular, sopro tubário, broncofonia, estertores finos e pectorilóquia



Atelectasia

- **Inspeção:** retração do hemitórax para o lado acometido e tiragem
- **Palpação:** expansibilidade e FTV diminuídos
- **Percussão:** macicez
- **Ausculta:** som broncovesicular, ressonância vocal diminuída, sibilo localizado

Semiologia Médica

Universidade Federal Fluminense - UFF
FlashCards

DPOC

**Pink Puffer /
Enfisematoso**

Paciente magro, longilíneo, fâcies angustiada, dispneia presente e progressiva, tosse pouco frequente, sibilância de pequena intensidade, cianose ausente, hematócrito normal, sem edema.

Paciente obeso, brevilíneo, fâcies dorminhoco, dispneia de intensidade variável, tosse frequente com expectoração purulenta, cianose sempre presente, sibilância presente, hematócrito elevado, grande hipertensão pulmonar, edema e cor pulmonale

**Blue Bloater /
Brônquítico**



Enfisema pulmonar

- **Inspeção:** tórax em tonel em casos avançados, taquipneia
- **Palpação:** expansibilidade e FTV diminuídos
- **Percussão:** hipersonoridade
- **Ausculata:** murmúrio vesicular diminuído, fase expiratória prolongada, ressonância vocal diminuída



Pleurite

- **Inspeção:** taquipneia
- **Palpação:** expansibilidade e FTV diminuídos
- **Percussão:** som claro pulmonar
- **Ausculta:** atrito pleural



Derrame pleural

- **Inspeção:** taquipneia e Sinal de Lemos Torres
- **Palpação:** diminuição da expansibilidade e do FTV
- **Percussão:** macicez, sinal de Signorelli, Ressonância de Skoda
- **Ausculta:** murmúrio vesicular abolido, egofonia, estertores finos na interface ar-líquido



Pneumotórax

- **Inspeção:** desvio da traqueia para o lado acometido, abaulamento dos espaços intercostais quando o acúmulo de ar é grande.
- **Palpação:** diminuição da expansibilidade e do FTV
- **Percussão:** som timpânico
- **Ausculta:** murmúrio vesicular diminuído e ressonância vocal diminuída