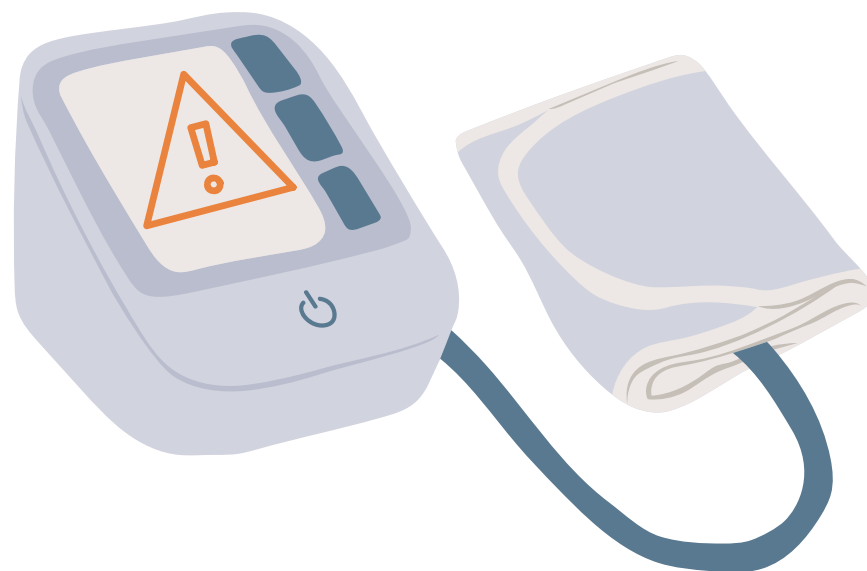


# Situações especiais na aferição da PA



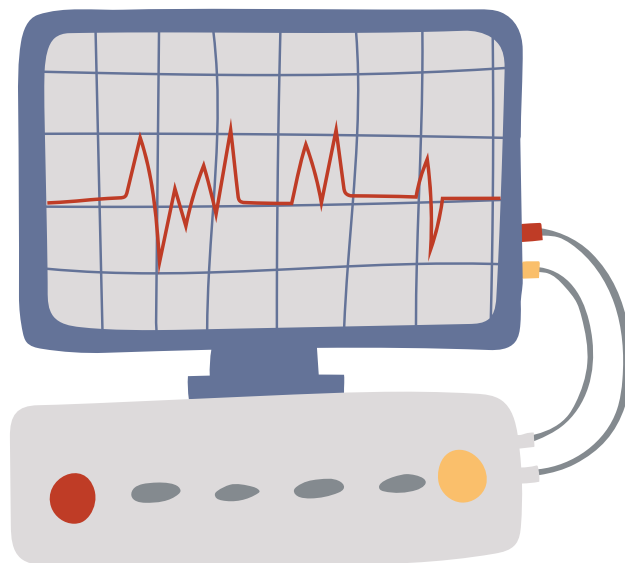



# Arritmias

**Anormalidade no tempo dos sons de Korotkoff**

**Quanto mais irregular, maior variação da PA**

**Fazer média de 2 a 3 medidas**





# Sístole persistente

**Prolongamento da fase 4 ou ausência da fase 5**

**Suspeitar de doença vascular aterosclerótica**


**Mais comum em idosos e gestantes**



# Semiologia Médica

Universidade Federal Fluminense - UFF


FlashCards



## Impossibilidade de colocação de manguito no membro superior

Pode se usar o antebraço com  
ausculta na artéria radial


Pode se usar a coxa com  
ausculta na artéria poplítea



# Semiologia Médica


Universidade Federal Fluminense - UFF

FlashCards



## Crianças


**Largura da bolsa de borracha do manguito deve corresponder a 40% da circunferência do braço**  
**A PAD deve ser determinada na fase V de Korotkoff**



# Semiologia Médica

Universidade Federal Fluminense - UFF

FlashCards




## Gestantes

**Medida da pressão arterial na posição sentada**

**A PAD deve ser determinada na fase V de Korotkoff**





# Idosos

**Atentar-se a presença de hiato auscultatório**

**Atentar-se a presença de pseudo hipertensão**



# Semiologia Médica

Universidade Federal Fluminense - UFF

FlashCards

## Obesos

**Manguitos mais longos e largos**

**Não há manguito disponível para braços > 50 cm**

**Pode realizar medida no antebraço e auscultar radial**

